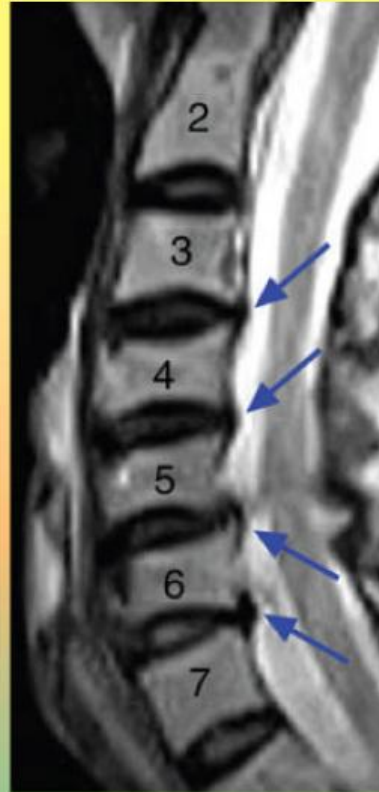


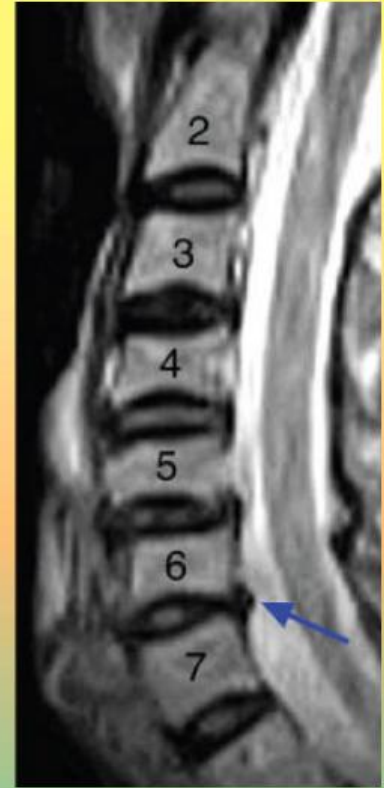
神经外科医生被使用曲度邦™前后的核磁共振结果震惊了

由世界著名的神经外科医生和研究者C. Norman Shealy 博士主持开展的一个大型的被人体试验委员会批准了的临床研究已于2006年7月完成。该研究的最后一轮是让34名有着受损颈椎的病人每人前、后各接受一次核磁共振检测。在这两次有诊断价值的检查之间，每人接受20分钟采用了曲度邦™技术的椭圆形伸展减压器的治疗。采用了曲度邦™技术的手控颈椎治疗仪是一种广泛被指定于给颈部疼痛和背部疼痛僵直病人使用的矫正减压技术。这类病人中有许多表现为正常颈椎曲线消失和异常的关节排列。采用了曲度邦™技术的手控颈椎治疗仪被应用于治疗有颈椎凹陷的病人。

只需一个**20分钟**的手控颈椎治疗仪治疗所表现出来的环状弯曲（椎间盘重吸收/水合作用）减低和前蛛网膜下腔的净化令人震惊。在大多数使用采用了曲度邦™技术的手控颈椎治疗仪的受试者中的前、后核磁共振图像上，普遍都能看到几何学构型和排列的改变，哪怕仅仅是最小的曲度改变。与此同时表现出的椎间盘重吸收和蛛网膜下的净化仍然是个巨大的惊喜。仪器气囊的膨胀和收缩挤压椎间盘从而持续的为关节减压和重塑脊柱前凸曲度！Shealy 博士说：“核磁共振图像上的改变常常随着颈椎曲度的改善，椎间盘空间的拓宽，椎间盘肿胀的明显消散而令人欣喜，我原以为这些将永远在身体上存在了。我对曲度邦™公司并没有经济利益上的兴趣。尽管如此，这个方法仍然是我所见到过的用于治疗慢性颈部疼痛的最简单、最安全、最廉价的。”

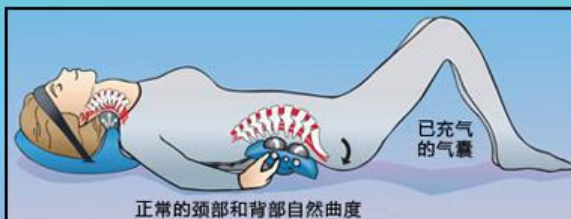

前次核磁共振（病人编号：#C20）
注意肿胀/突出C3/4,C4/5,C5/6和C6/7处前蛛网膜下腔的突起（箭头处）请与治疗20分钟后的核磁共振图像相比较



治疗20分钟后核磁共振
（病人编号：#C20）
肿胀和C3/4，C4/5处的突起已消失，手控颈椎治疗仪治疗20分钟后，C6/7处的肿胀仍明显时，C5/6处的阶梯状构型已减低（看箭头标示处并与前次核磁共振成像的箭头所指处相比较）

请注意：要在前、后核磁共振的对比中找到完全相同的组织几乎是不可能的，尤其是如果物体的形态已改变。因此前、后核磁共振的比较是不完美的且解释主观。据估计已经有超过50万的病人已经使用上了采用了曲度邦™技术的手控颈椎治疗仪。



已经有超过50万的病例

没有什么能像手控颈椎治疗仪一样工作。别等了，否则对于您的病人来说就太迟了！现在就帮他们得到他们本该得到的结果吧！你能为他们做的更多！

查看前、后核磁共振图像资料或索要最新更新的研究信息请访问我们的网站或发送电子邮件至 sales@posturepump.com

www.posturepump.com

714-847-8607 • 800-NECK PRO (632-5776)

Posture Pro, Inc, 18584 Main Street, Huntington Beach, CA92548